Case Report - Metodica e strumenti utilizzati per la registrazione e il corretto trasferimento delle coordinate protesiche dallo studio al laboratorio

Odt. Claudio Nannini, Dr. Francesco Romagnoli

Riabilitazione estetica-funzionale nel mascellare superiore con bloccaggio anteriore in zirconia Multilayer, attacchi Rhein83 e scheletrato con denti in composito posteriori

Claudio Nannini nasce a Modena il 21 agosto 1961. È socio Antlo dal 1985, è relatore dal 1988. Fa parte dei Comitati Scientifici delle riviste "Dental Dialogue" e "Quintessenza". Ha partecipato, in qualità di relatore, a numerose manifestazioni nazionali e internazionali. Ha relazionato ai congressi AIOP e SIPRO (2023). Ha scritto vari articoli su riviste a carattere Nazionale e Internazionale. È autore con il collega Baldin e i Dottori Cuman e Masnata del libro "La protesi totale secondo Slavicek", teamwork media srl. Nel 2015 è stato pubblicato il libro "Aesthetic and Function", teamwork media srl. È di recente pubblicazione il nuovo eBook di cui esiste anche una versione cartacea, realizzato insieme ai Dottori Sandro Pradella e Stefano Lombardo sull'Usura dentale. Tiene in modo continuativo, da anni, corsi per medici e tecnici sulla Gnatologia in relazione all'estetica e funzione (anche in collaborazione con il Dr. Lombardo), sulle Tecniche Press con disilicato di litio e zirconia e sulla Protesi Totale insieme al Dr. Sandro Pradella.

Francesco Romagnoli nasce a Modena il 24 febbraio 1967. Nel 1987 viene ammesso al corso di laurea in Odontoiatria e Protesi Dentaria presso l'Università di Modena, dove si laurea nel 1992 con il massimo dei voti e la lode. Nel 1993 viene ammesso a l'Ecole de Medecine Dentaire di Ginevra, diretta dal Prof. J Holz, che frequenta negli anni accademici 1993-94 e 1994-95. Dal 1996 al 1998 frequenta, in qualità di tutor, il Reparto di Protesi e Riabilitazione Maxillo-Facciale dell'Università di Torino diretto dal Prof. Giulio Preti. Dal 2001 al 2003 frequenta il corso avanzato in Parodontologia clinica della Eastman Dental Institute (Università di Londra) presieduto dai Dottori Pierpaolo Cortellini e Maurizio Tonetti. Dal 2007, presso il proprio studio privato a Castelnuovo Rangone, Modena, organizza periodicamente corsi con medici riconosciuti a livello internazionale nel campo della odontoiatria conservativa, parodontologia e protesi. Dal 2012 al 2014 consegue la specializzazione in Implantologia orale presso l'Università di San Paolo (Brasile). Dal 2020 è Socio Attivo dell'AIOP (Accademia italiana di Odontoiatria Protesica).

Fig. 1 Immagine iniziale del case report presentato nell'articolo

Introduzione

Tutte le volte che andiamo a eseguire la riabilitazione di un'arcata completa in cui si è verificata la perdita di tutti gli elementi dentali posteriori da entrambi i lati, quello che osserveremo sarà la presenza di un rapporto dentale anteriore alterato dovuto allo scivolamento in protrusione della mandibola derivante dalla mancanza di uno stop posteriore.
Tutto questo comporterà un'alterazione dei rapporti intermascellari sul piano sagittale oltre a una perdita della DVO e quindi dei corretti valori di overbite-overjet.
In questi casi, però, non possiamo pensare di delegare al tecnico il montaggio dei modelli studio iniziali in articolatore in posizione di Massima Intercuspidazione (IM), e poi da qui procedere al rialzo dell'asta incisale alla DVO giudicata corretta nel corso dell'esame clinico.
Se così facessimo, per l'effetto forbice, ci troveremmo a parità di DVO in una posizione dei modelli studio in articolatore completamente diversa da quella dei due mascellari nel cavo orale.
Pertanto la registrazione della nuova posizione (nuova DVO e nuova posizione del rapporto intermascellare antero-posteriore) dovrà essere eseguita direttamente nel cavo orale del paziente.
Questa posizione, che andremo a rilevare con la registrazione, viene identificata come "Reference Position o Posizione di riferimento".
Per registrarla in modo corretto è di fondamentale importanza che il paziente si trovi in uno stato di rilassamento muscolare, in quanto, se fosse contratto muscolarmente, difficilmente potrebbe dare il risultato di una posizione "ripetibile e non forzata" di cui siamo alla ricerca in questa fase.
Quindi, in questi casi, sarà indispensabile risolvere dapprima questo problema, e solo in un secondo momento approcciarci alla riabilitazione protesica.
È quindi possibile, da parte del clinico, decidere in fase iniziale di passare attraverso l'utilizzo di placche / bite / splint per raggiungere uno stato di rilassamento articolare che gli permetta di eseguire in seguito una registrazione corretta.
La sua nuova posizione rappresenterà il punto di partenza del nuovo progetto riabilitativo che passerà poi attraverso lo studio del caso con una ceratura diagnostica con la quale andremo a ristabilire i corretti rapporti estetici/fonetici e un'occlusione stabile nelle zone posteriori associata a una corretta guida anteriore.
Dopo questa fase di valutazione estetica-funzionale che faremo con il mock-up, attraverso metodiche di trasferimento (che ormai utilizziamo da anni) nei passaggi studio/laboratorio avremo la certezza e la predicibilità del risultato finale (Fig. 1).

Questo articolo vuole appunto dimostrare con la presentazione di un caso clinico, come sia possibile, attraverso una metodica semplice ma eseguita con precisione e attenzione, ottenere dei risultati ottimali alla portata di tutti e quindi non più operatore dipendente.

Buona lettura

Figg. 2 e 3 Situazione iniziale in visione extra e intra/orale

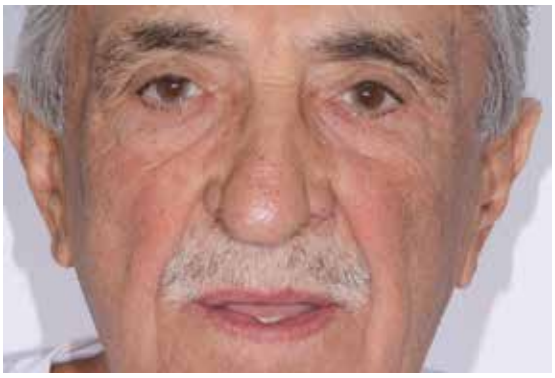

Fig. 4 Arcata superiore

Fig. 5 Arcata inferiore

Presentazione del caso

Il caso presentato in questo articolo è quello di un paziente di 75 anni che si presenta alla mia osservazione lamentandosi di una serie di problemi.
Mi riferisce innanzitutto di aver osservato una progressiva usura dei denti anteriori che ha portato nel tempo ad un aumento della sensibilità alle variazioni termiche e ad una compromissione dell'estetica del proprio sorriso (Fig. 2).
Inoltre mi fa presente che la perdita dei denti posteriori ha determinato una riduzione significativa del suo potere masticatorio con conseguenti problemi di digestione.
La sua richiesta è pertanto duplice: migliorare l'aspetto estetico del proprio sorriso e poter tornare a masticare correttamente.
Pertanto le sue priorità sono focalizzate alla sola arcata superiore, dal momento che nell'arcata inferiore ha da poco eseguito un lavoro protesico con il quale dice di trovarsi a proprio agio e che per ora non intende sostituire (Fig. 3).
Vedremo quindi, nella risoluzione del caso clinico, come gestire situazioni come questa che richiedono il rifacimento di una sola arcata ma che però necessitano almeno di una revisione dell'arcata antagonista.
Nel corso dell'anamnesi generale, non ci segnala e non rileviamo alla palpazione patologie sistemiche di rilievo e ci comunica che non fuma e non assume farmaci in modo continuativo per eventuali altre patologie in essere.
Dal punto di vista odontoiatrico, ci racconta di aver perso i denti posteriori su entrambe le arcate e gli incisivi inferiori diversi anni prima per problemi parodontali, ma solo nell'arcata inferiore aveva eseguito la sostituzione mediante una protesi rimovibile.
Vedremo quindi nel piano di trattamento che andremo a preparare, come gestire queste situazioni che implicano il problema di gestione di una sola arcata e che invece necessitano almeno di una revisione dell'arcata antagonista.
L'esame clinico extraorale mostra un viso di forma triangolare con una sproporzione tra il terzo inferiore e le restanti due parti indicando quindi con certezza la perdita di Dimensione Verticale.
La linea mediana del viso è centrata e le linee orizzontali di riferimento (linea bipupillare e linea commissurale) sono parallele tra loro.
La linea interincisiva è parallela e coincidente con la linea mediana.
In posizione di riposo (a bocca leggermente aperta) il margine degli incisivi superiori e inferiori non risulta più visibile, indicando quindi una lunghezza coronale inadeguata.
La linea del sorriso risulta essere "bassa" e l'andamento del margine incisale del gruppo frontale anteriore superiore non in armonia con il labbro inferiore.
L'esame clinico intraorale mostra nell'arcata superiore una dentatura naturale residua con forti abrasioni/erosioni (Fig. 4).
L'ampia esposizione dentinale a carico degli elementi 1.2 e 2.1 ha determinato nel tempo l'insorgere di patologia cariosa che sarà da curare.
Nell'arcata inferiore è presente una protesi rimovibile su corone conometriche con denti in resina acrilica eseguita presso un altro studio (Fig. 5).
Dall'esame occlusale nella condizione "abituale" in visione frontale si evidenzia un cross-bite anteriore

Fig. 6 Radiografia panoramica

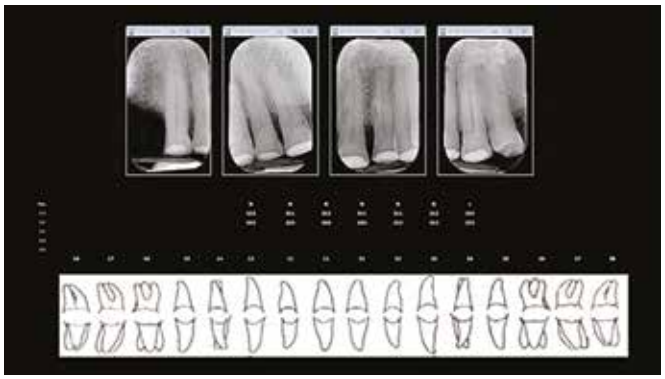

Fig. 7 Status endorale iniziale

conseguente alla mancanza da anni dei denti posteriori superiori che ha provocato inevitabilmente uno scivolamento in posizione protrusa del mascellare inferiore.

Come già descritto nell'introduzione, questo ha provocato un'usura dei denti anteriori e quindi una perdita significativa della DVO e del rapporto intermascellare sul piano sagittale.

La visione della OTP mostra un'importante atrofia ossea verticale a carico del mascellare superiore nelle zone posteriori con pneumatizzazione dei seni mascellari.

Nell'arcata inferiore i pilastri residui devitalizzati mostrano una lieve perdita d'osso orizzontale in assenza di difetti infraossei (Fig. 6).

Le radiografie endorali dell'arcata superiore indicano un buono stato di salute parodontale confermato anche dal sondaggio e assenza di lesioni periapicali.

Il test di vitalità pulpare è positivo su tutti gli elementi dentali residui.
Dalla valutazione dei sondaggi e dall'esame radiografico, tutti i denti vengono valutati con prognosi certa, quindi idonei a un eventuale trattamento protesico (Fig. 7).

Sequenza operativa del piano di trattamento

Dopo queste fasi di anamnesi e di valutazione clinica oggettiva, andiamo a rilevare due impronte di studio con un materiale di precisione (no alginato) da cui ricavare i modelli di studio iniziali (Figg. 8 e 9).
Nell'ottica di una riabilitazione completa del mascellare superiore l'approccio che dovremo seguire sarà di tipo "riorganizzativo", nel senso che si dovrà partire da una registrazione in Reference Position (e comunque da una nuova posizione sia per ciò che riguarda la DVO che per la situazione antero-posteriore sul piano sagittale).
La nostra proposta è una metodica di registrazione che non risulti operatore – dipendente e che permetta di trasferire la posizione rilevata in modo preciso e sicuro dallo studio al laboratorio (senza nessun adattamento ai modelli).
L'utilizzo del deprogrammatore / Jig è una tecnica ormai utilizzata da tantissimi autori da anni ma noi abbiamo inserito una variante molto interessante che ci aiuta a stabilire l'altezza protesica ottimale del paziente.
Questa metodica consiste nel montare sullo stesso articolatore due set di modelli di studio in massima intercuspidazione / abituale, quindi alla DVO attuale (Fig. 10).
Poi, seguendo le indicazioni della proporzione aurea e sulla base delle informazioni fornite dal clinico durante l'analisi estetica, correlata con foto ed eventuali video, il tecnico eseguirà la ceratura degli incisivi centrali superiori/inferiori (Fig. 11).
Questo ripristino anatomico determinerà una nuova Dimensione Verticale (rialzo sull'asta incisale) con evidente spazio libero posteriore (Fig. 12).
Sulle cerature verranno realizzate due mascherine in silicone trasparente per lo stampaggio nel cavo orale (Figg. 13 e 14).
Contestualmente alla DVO ricavata dalla ceratura (asta rialzata), sul modello originale superiore verrà realizzato un Jig anteriore in resina fotopolimerizzabile (Fig. 16) che funzionerà da deprogrammatore e sull'antagonista verrà preparato un foglio termostampato di 0,5 mm.
Questo dispositivo presenta una stabilità e una precisione eccellente nel cavo orale e quindi avremo la garanzia che il trasferimento dallo studio al laboratorio avverrà senza possibilità di errore (Fig. 17).
Il Jig / deprogrammatore viene realizzato con un'inclinazione del piatto poco ripida in modo da permettere al paziente una migliore libertà di movimento al momento della ricerca della Reference Position.
In questo caso, vista l'assenza dei denti diatorici, per eseguire la registrazione abbiamo realizzato una placca di registrazione superiore rigida che viene connessa al Jig (Fig. 15).

Fig. 8 Modello di studio superiore

Fig. 9 Modello di studio inferiore

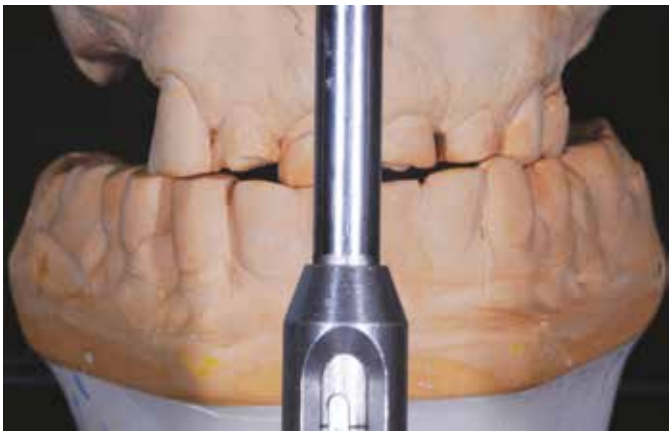

Fig. 10 Modelli montati in "abituale"

Fig. 11 Rialzo ottenuto dopo la ceratura di ripristino estetico delle morfologie degli incisivi

Fig. 12 Anatomie ideali ripristinate

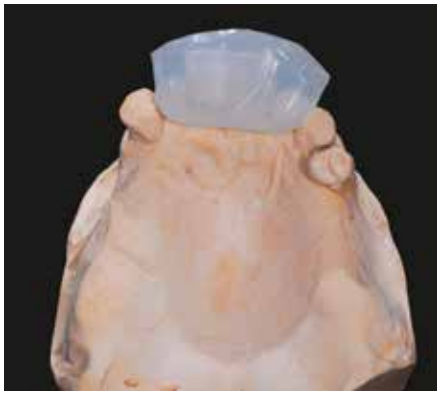

Figg. 13 e 14 Mascherine trasparenti per il mock-up

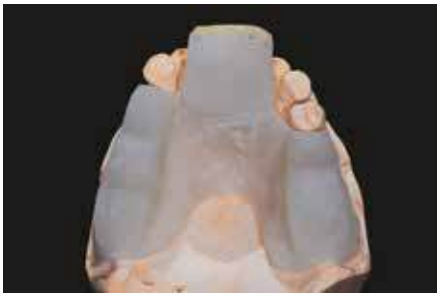

Fig. 15 Placca superiore con Jig inserito

Fig. 16 Deprogrammatore/Jig in visione frontale

Fig. 17 Foglio termostampato inferiore

Fig. 18 Mock-up stampato degli incisivi supureriori/inferiori

Fig. 19 Visione con i tessuti periorali

Fig. 20 Registrazione in Reference Position

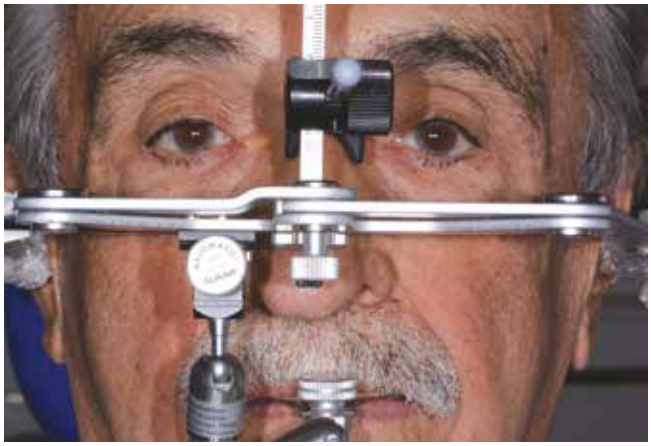

Fig. 21 Arco facciale anatomico

Il tutto viene inviato allo studio e il clinico procederà allo stampaggio del mock-up in resina con le mascherine trasparenti per valutare l'estetica che rappresenta lo starting point delle nostre riabilitazioni protesiche ma soprattutto potrà valutare in modo tangibile sul paziente la nuova DVO (Figg. 18 e 19).
Una volta terminata la prova estetica e valutate le possibili migliorie, si eseguono le foto e si rimuove il mock-up e si posiziona il Jig anteriore e il foglio termostampato sull'arcata antagonista inferiore.
Se, come in questo caso, l'estetica e di conseguenza la nuova DVO ci soddisfano, il Jig non dovrà essere regolato, essendo stato realizzato alla stessa altezza delle cerature; in caso contrario eseguiremo le modifiche necessarie.
A questo punto dopo aver inserito il deprogrammatore, il paziente viene lasciato in stand-by per circa 10-15 minuti, poi viene invitato ad eseguire delle piccole escursioni antero-posteriori sul piatto incisale del Jig senza esercitare nessun tipo di forzatura da parte dell'operatore (clinico).
Una volta verificata con due cartine d'articolazione di colore diverso la ripetibilità della posizione, la si blocca anteriormente con un goccio di composito flow, quindi posteriormente interponendo tra i fogli termostampati posteriori una resina autopolimerizzabile rigida (Luxabite della DMG) (Fig. 20).
Le rilevazioni sul paziente si concludono con la presa di un arco facciale anatomico a valore medio per determinare la posizione spazialmente corretta del mascellare superiore rispetto al Piano di Francoforte.
Per ottenere questo parametro devono assolutamente essere utilizzati l'indicatore dell'orbita e il nasium regolabile (Fig. 21).
In laboratorio, una volta ingessato il modello superiore, grazie all'ausilio dell'arco facciale si procede al montaggio del modello inferiore mediante la registrazione rilevata dal clinico.
Quello che osserveremo sarà una perfetta corrispondenza tra le registrazioni prese nel cavo orale e quelle montate in articolatore. Saremo pertanto sicuri che le nuove coordinate protesiche sono state trasferite in maniera assolutamente precisa dallo studio al laboratorio (Figg. 22 e 23).
La spiegazione è riconducibile a due motivi: il primo sta nel fatto che per la registrazione si utilizza un materiale rigido e stabile come le resine al posto delle cere/siliconi, utilizzate tradizionalmente, che risultano molto meno precise e deformabili; il secondo è legato all'utilizzo del foglio termostampato, che essendo stato realizzato sul modello, ci permette di trasferire le registrazioni in ma-

Fig. 22 Trasferimento della registrazione in laboratorio

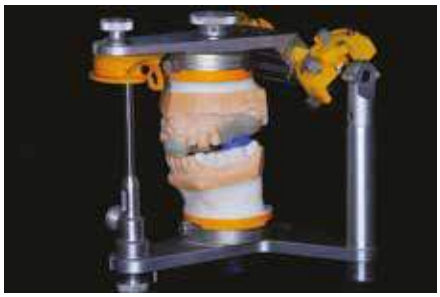

Fig. 23 Modelli montati in articolatore

Fig. 24 Ceratura dei gruppi frontali superiori/inferiori in visione vestibolare

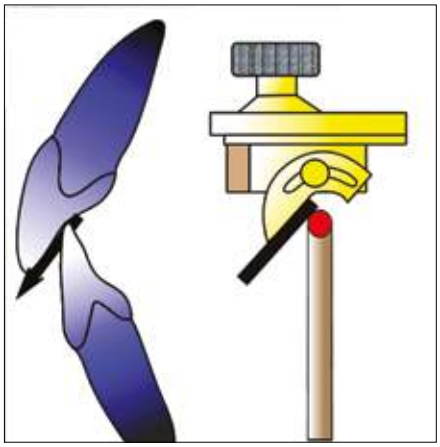

Fig. 25 Corrispondenza tra area funzionale e inclinazione del tavolo incisale regolabile

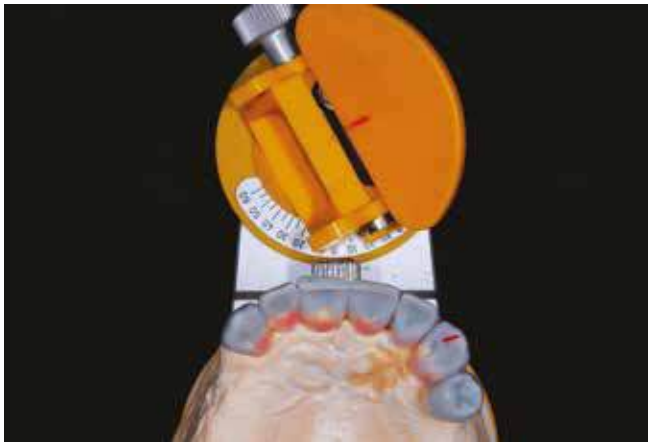

Fig. 26 Percorso (in rosso) sulla ceratura e sulla piattina nel movimento di lateralità

niera assolutamente precisa sull'articolatore senza bisogno di fare alcun tipo di adattamento e pertanto di montare i modelli di studio nella stessa posizione spaziale che avevamo registrato in bocca.

A questo punto in laboratorio procederemo con la ceratura diagnostica dei gruppi frontali superiori/inferiori (Fig. 24).

Per ciò che riguarda l'estetica, utilizzeremo tutte le nostre conoscenze professionali oltre ai parametri proporzionali / di esposizione dentale con e senza i tessuti periorali che tantissimi autori ci hanno indicato da anni come linee guida da seguire.

Per quello che riguarda l'aspetto funzionale invece, utilizzeremo un accessorio in dotazione all'articolatore che ci permetterà di ricostruire le guide anteriori di protrusiva e lateralità con l'inclinazione opportuna al caso preposto (Fig. 25).

Questo accessorio (Tavolo Incisale Regolabile) avrà un'inclinazione che corrisponderà perfettamente alla superficie palatale dei due lobi mediali degli incisivi centrali superiori nel movimento di protrusiva e alla superficie palatale mediale dei canini superiori/inferiori nei movimenti di lateralità (Fig. 26).
La regolazione del tavolo incisale sarà dettata dalla registrazione individuale eseguita sul paziente tramite assiografia / condilografia cioè attraverso la lettura degli angoli di eminenza articolari.
Se invece non saremo nelle condizioni di avere una registrazione individuale (come spesso avviene), eseguiremo la regolazione attraverso le considerazioni che faremo sul tipo di paziente da riabilitare e sul tipo di classe scheletrica identificata.
In questo caso specifico, trattandosi di un paziente in 1ª classe ma in età avanzata, valutiamo e decidiamo che dovremo modellare delle guide anteriori abbastanza piatte e quindi regoleremo le componenti posteriori (eminenze articolari) a 30° e di conseguenza il tavolo incisale a 35° (Figg. 27 e 28).
Per la nostra metodica di lavoro è fondamentale eseguire in questo momento i movimenti di protrusiva e lateralità, perché siamo nella fase della ceratura diagnostica che risulterà determinante per il risultato finale (Figg. da 29 a 31).
Quindi prepareremo delle mascherine trasparenti nelle zone anteriori per lo stampaggio del mock-up nel cavo orale (Fig. 32), mentre nelle zone posteriori realizzeremo una placca superiore con l'indentizione dei denti inferiori.
Sul modello inferiore invece, nelle zone posteriori stamperemo un foglio termostampato, perché nel caso in cui il clinico non trovi una perfetta corrispondenza della posizione potrà eseguire una seconda registrazione con la certezza di trasferire in laboratorio il perfetto assemblaggio dei rapporti intermascellari (Figg. 33 e 34).

Fig. 27 Ceratura in centrica...

Fig. 28 ...e di massima escursione in lateralità

Figg. da 29 a 31 Ceratura diagnostica nei movimenti funzionali eccentrici di protrusiva e lateralità

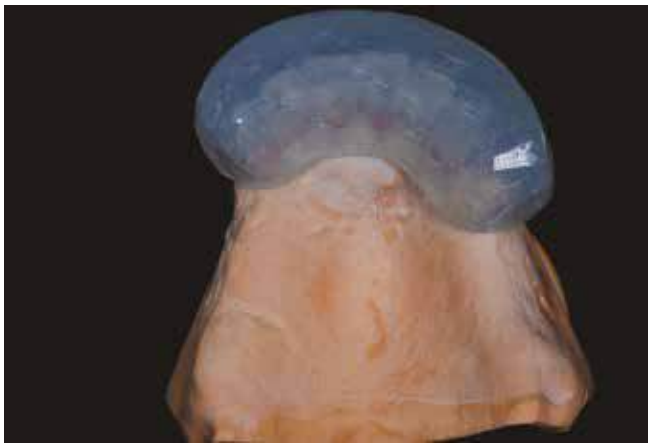

Fig. 32 Mascherina trasparente per il mock-up

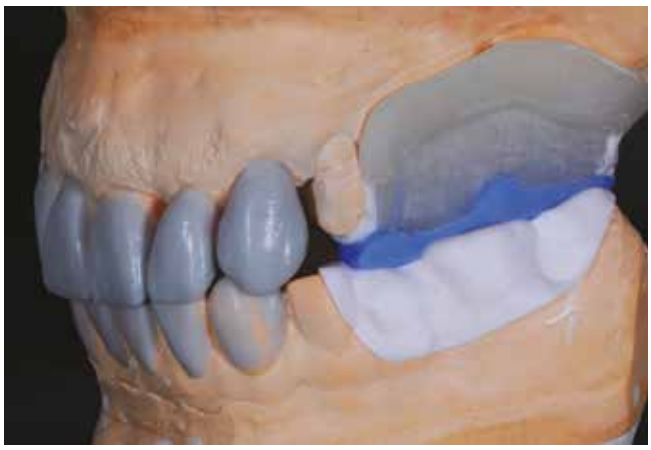

Figg. 33 e 34 Placca di controllo della posizione registrata con il Jig/deprogrammatore

Figg. 35 e 36 Valutazione prima e dopo l'esecuzione del mock-up

Figg. 37 e 38 Visione prima e dopo in relazione ai tessuti periorali

Figg. 39 e 40 Corrispondenza perfetta della posizione studio/laboratorio

Figg. da 41 a 43 Controllo funzionale dello stampaggio del mock-up

Quindi il lavoro viene inviato allo studio per la prova estetico-funzionale (mock-up). Dopo aver isolato i denti con vaselina per facilitare la successiva rimozione viene inserito all'interno delle mascherine del materiale autopolimerizzabile (in questo caso Luxatemp, DMG) ma sarà possibile utilizzare anche altri materiali.

Una volta eseguito lo stampaggio, il paziente sarà in grado di apprezzare in maniera tangibile e non virtuale il nostro progetto e anche il clinico attraverso i test fonetici potrà verificare se il mock-up si integra perfettamente nel cavo orale (Figg. 35 e 36).

È evidente il cambiamento estetico e questo si nota in modo eclatante anche nelle immagini con i tessuti periorali (Figg. 37 e 38).

Inoltre il clinico già in questa fase potrà controllare se la posizione di centrica corrisponde a quella definita sulla placca in laboratorio (Figg. 39 e 40) e potrà valutare i movimenti eccentrici di protrusiva e lateralità (Figg. da 41 a 43).

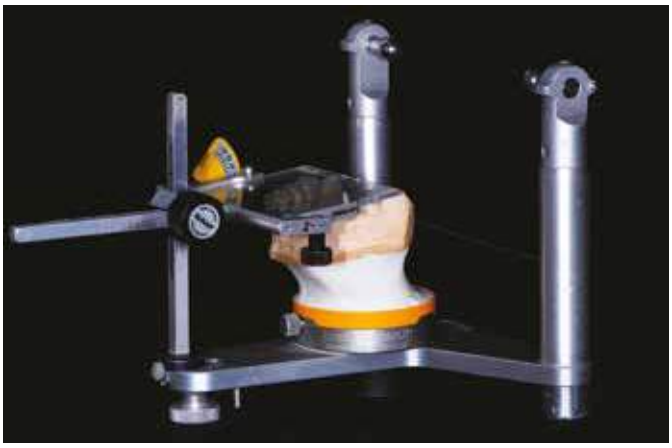

Figg. da 44 a 46 Utilizzo dell'accessorio per la determinazione del piano Occlusale Gnatologico

Avendo eseguito sul paziente le prove estetiche e funzionali e aver ottenuto il suo consenso, possiamo tranquillamente affermare, senza paura di essere smentiti, che il lavoro è praticamente finito!
Infatti è già tutto definito: Estetica-Funzione-Rapporto con i Tessuti Periorali-Occlusione; quindi da questo momento, dovremo solamente preoccuparci di trasferire con delle metodiche opportune (che andremo a sviscerare) le stesse ricostruzioni morfologiche nell'esecuzione dei provvisori e poi dei manufatti definitivi.
Rimarranno solo da realizzare le ricostruzioni dei settori posteriori superiori con il montaggio dei denti sullo scheletrato.
In questa fase di progettazione però ci rendiamo conto che sarà assolutamente indispensabile oltre al gruppo frontale (fondamentale per ricostruire le guide anteriori) riabilitare i tavolati occlusali inferiori altrimenti, vista la situazione attuale, andremo a creare delle curve anatomo-morfologiche superiori incongrue.
Quindi per realizzare la ceratura inferiore utilizziamo un altro accessorio in dotazione con l'articolatore SAM che determina il Piano Occlusale (Fig. 44).
L'inclinazione di questo piattello rispetto al Piano di Francoforte identificherà l'andamento del piano occlusale che sarà diverso a seconda del tipo di classe scheletrica.
In questo caso, trattandosi di una classe normo-tipo, lo inclineremo al 12° rispetto al Piano di Francoforte stesso (Fig. 45).
Questo è un valore che proviene dalla casistica del Prof. Slavicek sulla base di un'elaborazione di 5.500 casi ma se vogliamo avere la certezza di elaborare un piano occlusale individuale possiamo utilizzare lo studio cefalometrico eseguito su una teleradiografia latero-laterale del paziente.
Dobbiamo anche considerare le curve di Spee e di Wilson e quindi potremo utilizzare l'accessorio in dotazione con le curve già predefinite o come preferiamo noi da sempre crearle individualmente con il riferimento alla piattina lineare (Fig. 46).
La ceratura diagnostica sarà completata con la modellazione (in questo caso con il montaggio dei denti) dei diatorici superiori (Figg. 47 e 48) in modo tale che le cuspidi palatali vadano a posizionarsi perfettamente nelle fosse dei denti posteriori inferiori (Figg. 49 e 50).

Figg. 47 e 48 Montaggio dei denti posteriori per il provvisorio mobile superiore

Figg. 49 e 50 Visione palatale della posizione delle cuspidi di centrica superiori

Fig. 51 Trasformazione della ceratura in provvisorio

Fig. 52 Particolari estetici del provvisorio in prelimatura

Figg. da 53 a 55 Controllo dei movimenti eccentrici di protrusiva e lateralità

Dal momento che il paziente non richiedeva necessariamente una riabilitazione fissa dell'arcata superiore che avrebbe comportato una terapia implantare lunga e complessa e vista la presenza nell'arcata inferiore di una protesi mobile su corone conometriche, gli abbiamo prospettato il seguente piano di trattamento protesico:

Arcata superiore:

- Bloccaggio in zirconia monolitica da 1.3 a 2.4 con attacchi extracoronali Rhein83.
- Scheletrato con barra palatina e denti in composito.

Arcata inferiore:

- Ricostruzione delle anatomie ideali in composito stampato sui denti esistenti della protesi rimovibile.

Quindi, una volta terminata la fase di modellazione, si esegue la trasformazione della ceratura in resina acrilica per il confezionamento del provvisorio in prelimatura (Figg. 51 e 52).

Contestualmente realizziamo la resinatura del provvisorio mobile superiore con ganci e di conseguenza effettueremo il controllo dei movimenti di protrusiva e lateralità sull'articolatore (Figg. da 53 a 55).

A questo punto risulta di fondamentale importanza eseguire alcuni dispositivi in modo che il clinico possa inserire il provvisorio e trasferire la ceratura inferiore esattamente nella stessa modalità così come sono stati realizzati in laboratorio.

Fig. 56 Posizione dei provvisori sul silicone

Fig. 57 Silicone per il trasferimento nel cavo orale

Fig. 58 Posizionamento nel cavo orale

Fig. 59 Finitura del provvisorio dopo la ribasatura

Per il corretto posizionamento del provvisorio fisso, prepariamo una mascherina in silicone rigida (da 90 Shore) realizzata sul modello antagonista originale (non cerato).
Questa risulta stabile / precisa e viene interposta tra le arcate in modo da bloccare il provvisorio nella posizione in cui è stato realizzato sull'articolatore rispetto all'antagonista (Figg. 56 e 57).
Questo dispositivo permetterà al clinico di inserire il provvisorio nel cavo orale esattamente nella stessa posizione in cui è stato confezionato in laboratorio, passaggio di fondamentale importanza (Figg. 58 e 59).
Poi, per permettere al clinico la possibilità di ricostruire i monconi nel cavo orale in modo proporzionalmente corretto, prepareremo sul modello dove abbiamo realizzato la prelimatura dei monconi stessi (Fig. 60) una mascherina trasparente (Fig. 61).
In questo modo potrà stampare le ricostruzioni ed eseguire le finiture delle sbavature in modo da ottenere delle preparazioni ottimali (Fig. 62) che consentiranno anche una ribasatura mirata e minimale del provvisorio in prelimatura (Fig. 59).
Infine sulla ceratura inferiore eseguiremo una mascherina trasparente per il ripristino in composito dell'arcata inferiore (mock-up permanente) sulla protesi esistente (Figg. 63 e 64).

Fig. 60 Modello della prelimatura

Fig. 61 Mascherina per ricostruzioni

Fig. 62 Preparazioni nel cavo orale

Fig. 63 Ceratura arcata inferiore

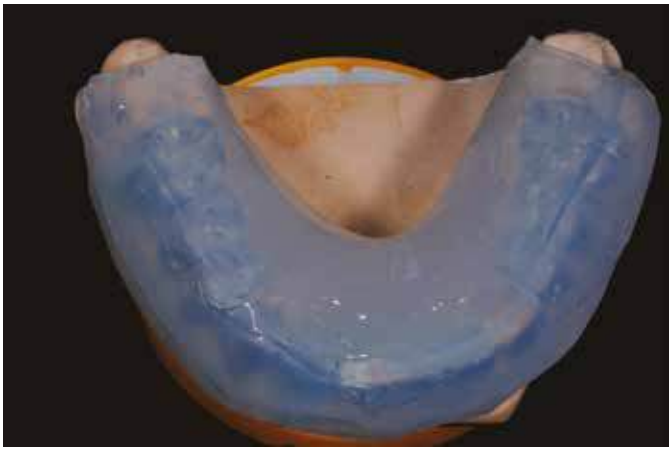

Fig. 64 Mascherina per mock-up in composito

Fig. 65 Situazione iniziale da ripristinare...

Fig. 66 ...dopo lo stampaggio del composito

In questo modo il clinico ripristinerà direttamente in studio la condizione ottimale che avevamo progettato in laboratorio (Figg. 65 e 66); inoltre in questo caso specifico, rispetto a quando dobbiamo ricostruire delle arcate su denti naturali non abbiamo neanche la necessità di utilizzare tecniche specifiche per ottenere le separazioni degli elementi per il passaggio del filo interdentale in quanto si tratta di una protesi.

Dopo il tempo necessario alla guarigione dei tessuti in conseguenza alle preparazioni dei monconi, ci apprestiamo alla fase successiva.
Dal momento che i pilastri protesici giudicati mantenibili non necessitano di terapie endo/restaurative/parodontali siamo pronti per prendere le impronte definitive: una superiore, una del provvisorio testato dal paziente e una dell'antagonista, tutte assolutamente con materiali di precisione (Fig. 67).

Al fine di non perdere la DVO, la posizione intermascellare e le guide anteriori testate con i provvisori per eseguire la registrazione, ci avvalliamo dei provvisori stessi e procediamo con la seguente tecnica.
Smontiamo un'emiarcata provvisoria, mentre l'altra viene lasciata in posizione e prendiamo la registrazione tra i monconi e i denti dell'arcata antagonista (Fig. 68).

Fig. 67 Impronta definitiva superiore

Figg. 68 e 69 1° e 2° Step per Registrazione finale

Fig. 70 Modelli in articolatore

Fig. 71 Particolari del trasferimento della registrazione

Fig. 72 Modello dei provvisori in posizione di massima intercuspidazione

Fig. 73 Ceratura per lavoro definitivo in visione estetica

Quindi smontiamo l'altra emiarcata lasciando in posizione la registrazione appena eseguita, e registriamo il rapporto tra i monconi e i denti del lato opposto (Fig. 69).
In questo modo abbiamo la certezza di inviare al laboratorio il rapporto intermascellare esattamente nella stessa posizione del provvisorio nel cavo orale.
In laboratorio una volta montato il modello superiore mediante la forchetta dell'arco facciale, ingessiamo il modello inferiore con la registrazione (Fig. 70).
Anche in questo caso, così come era successo per il montaggio dei modelli di studio, quello che osserveremo sarà una perfetta corrispondenza tra la registrazione presa nel cavo orale e la posizione dei modelli master che ritroveremo in articolatore (Fig. 71).
Possiamo quindi procedere con l'esecuzione del lavoro definitivo utilizzando le informazioni del provvisorio che non dimentichiamo è stato controllato dal clinico e testato dal paziente per un periodo che può variare da uno a tre mesi.
Montando poi il modello dei provvisori, saremo in grado di riproporre esattamente sia dal punto di vista estetico che funzionale ciò che in bocca sta funzionando perfettamente (Figg. 72 e 73).
Inoltre attraverso il tavolo incisale saremo in grado di eseguire / controllare i percorsi di guida dei mo-

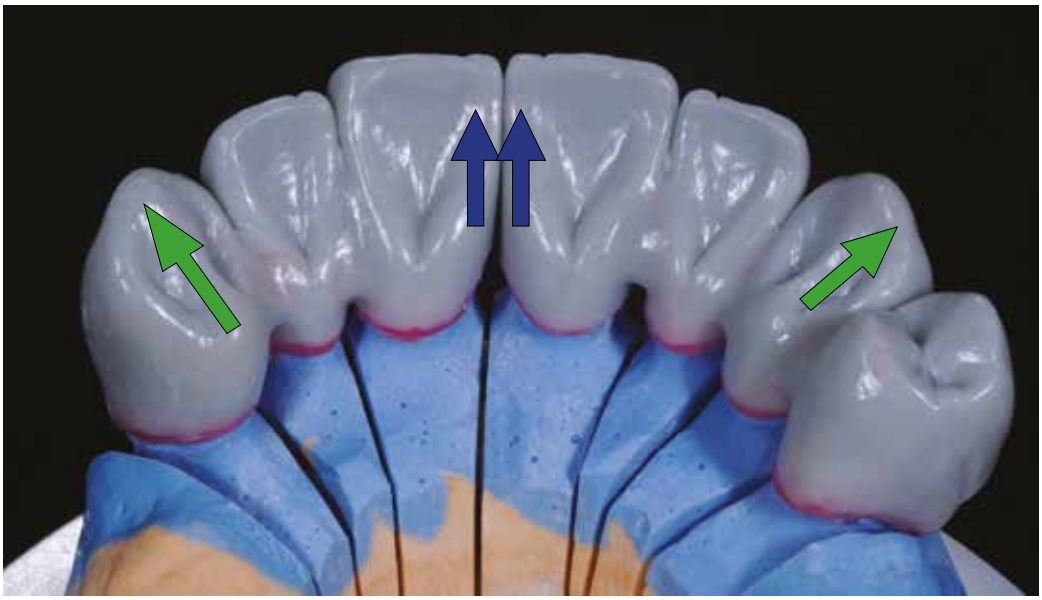

Fig. 74 Particolari della zona funzionale

Fig. 75 Lavorazione sulla zirconia in fase green e dopo sinterizzazione

Fig. 76 Particolari della zona palatale e del supporto per l'attacco extracoronale

vimenti eccentrici di protrusiva e lateralità con la stessa inclinazione dei provvisori controllati e testati sul paziente (Fig. 74).
Quindi anche per chi è abituato a funzionalizzare i provvisori nel cavo orale, potrà utilizzare le informazioni del provvisorio per trasferirle nella ricostruzione definitiva.
In questo caso, dopo la ceratura preferiamo utilizzare la tecnica della "Doppia scansione" ma è possibile utilizzare anche delle tecniche di acquisizione digitale eseguendo il matching dei provvisori.
Attraverso la tecnica (da noi utilizzata quotidianamente da anni) di lavorazione della zirconia presinterizzata (fase green), definiamo perfettamente i dettagli delle linee di transizione, delle superfici occlusali, dei profili di emergenza e della tessitura superficiale (Figg. 75 e 76).
Quindi, con molta cura, andremo a eseguire la cottura di sinterizzazione attraverso un programma dedicato con tempistiche e fasi di raffreddamento convenzionali; per scelta non eseguiamo mai cotture veloci!
Il manufatto viene fatto calzare sul modello e attraverso il controllo al microscopio verifichiamo le chiusure marginali (Fig. 77).
Per la scelta degli attacchi abbiamo optato per gli OT-Cap Micro con guaina da incollaggio della ditta Rhein83 perché ci davano la miglior garanzia di supporto e la certezza della precisione e riproduzione in zirconia attraverso le apposite librerie (Fig. 78).
Abbiamo scelto di tenere il bloccaggio diviso a livello della sutura palatina in due emiarcate, in modo da evitare che l'eventuale resilienza dei tessuti molli posteriori potesse risultare incongruente con la rigidità di una struttura unica anteriore.
Il bloccaggio viene inviato allo studio per la prova estetica - funzionale, quindi il clinico esegue l'impronta di posizionamento mediante l'utilizzo di un portaimpronte individuale per la realizzazione dello scheletrato (Fig. 79).

A questo punto in laboratorio procediamo con la personalizzazione del lavoro attraverso la colorazione della zirconia; nel caso in cui abbiamo particolari esigenze estetiche, eseguiamo un cut-back delle superfici vestibolari e relativa stratificazione con ceramica feldspatica dedicata (Fig. 80).

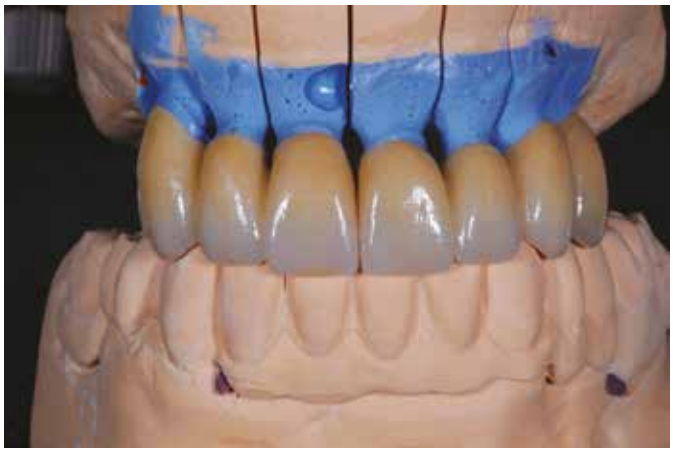

Fig. 77 Zirconia Multilayer dopo la prima cottura di glasura/colorazione

Fig. 78 Struttura pronta per la prova estetica-funzionale nel cavo orale

Fig. 79 Modello di posizione per lo scheletrato

Fig. 80 Particolari estetici dopo le cotture di colorazione per personalizzare il lavoro

Quindi andiamo a incollare le guaine in metallo negli incavi preposti e su queste avvitiamo gli attacchi OT-Cap Micro (che tra l'altro sono intercambiabili) (Figg. da 81 a 83).
A questo punto realizziamo lo scheletrato sul quale prepariamo due blocchi laterali in cera rigida con delle tacche di riferimento, mentre sull'antagonista stamperemo un foglio termostampato da 0,5 mm. (Figg. 84 e 85).
Il clinico procede con la prova finale e la registrazione (di verifica) con resina autopolimerizzabile (Luxabite) per la finitura del lavoro (Fig. 86).
La posizione viene verificata sui modelli di lavoro e tutto corrisponde perfettamente; ciò è dovuto al fatto del solito sistema di trasferimento che abbiamo già ampliamente descritto (Fig. 87).
Procederemo con il montaggio dei denti posteriori superiori in composito sullo scheletrato e poi li personalizzeremo in modo da integrarli al meglio con le ricostruzioni anteriori (Fig. 88).
Di seguito vengono inserite le cuffie nei contenitori dedicati in modo da dare al paziente la sensazione e la certezza di una protesi molto stabile anche se rimovibile (Fig. 89).
In queste immagini vogliamo evidenziare che anche utilizzando un materiale monolitico, se adeguatamente e correttamente lavorato, riusciamo a ottenere delle ottime risposte anche dal punto di vista estetico (Figg. 90 e 91).
Dal punto di vista funzionale invece non ci sono assolutamente paragoni rispetto ai metodi di stratificazione convenzionali.
Per anni abbiamo utilizzato verticolatori, duplicazioni delle cerature, metodiche di stampaggio, ma quello che riusciamo a realizzare con la tecnica descritta che prevede la trasformazione delle modellazioni in cera alla zirconia crediamo che oggi sia in assoluto la tecnica più ergonomica e predicibile.
Anche i denti in composito sullo scheletrato vengono personalizzati mediante l'utilizzo di resine colorate (Optiglaze, GC) (Figg. 92 e 93).
Ora il manufatto protesico viene inviato allo studio e il clinico eseguirà la cementazione nel cavo orale.
È possibile apprezzare come abbiamo ottenuto un'ottima integrazione del manufatto protesico in relazione ai tessuti molli (Fig. 94).
Ecco in visione occlusale il bloccaggio con gli attacchi (Fig. 95) e con lo scheletrato inserito (Fig. 96).

Figg. 81 e 82 Particolari del supporto dell'attacco in visione occlusale/palatale

Fig. 83 Posizionamento dell'attacco per l'incollaggio

Fig. 84 Scheletrato con barra palatina e cere nelle zone edentule laterali per la registrazione finale

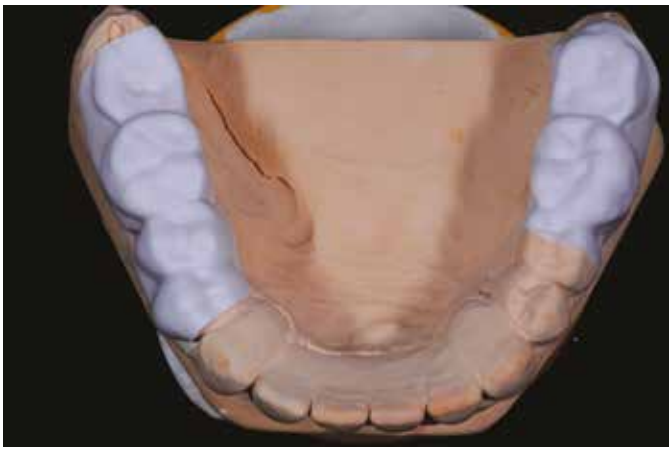

Fig. 85 Modello inferiore con foglio termostampato ideale per il trasferimento studio/laboratorio

Fig. 86 Registrazione di controllo nel cavo orale

Fig. 87 Perfetto trasferimento in laboratorio

Fig. 88 Finitura dello scheletrato con denti in composito caratterizzati

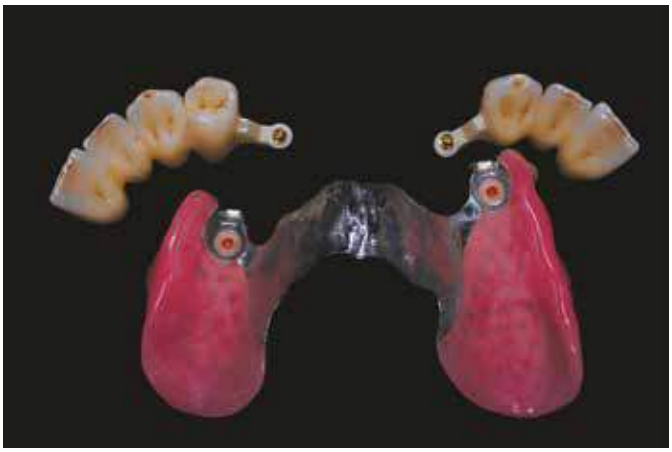

Fig. 89 Particolari degli attacchi/teflon di ritenzione

Fig. 90 Particolari estetici in zona anteriore del lavoro finito

Fig. 91 Dettagli della zona funzionale

Figg. 92 e 93 Particolari dei denti posteriori

Fig. 94 Lavoro cementato in visione frontale

Figg. 95 e 96 Particolari del bloccaggio senza e con lo scheletrato inserito nel cavo orale

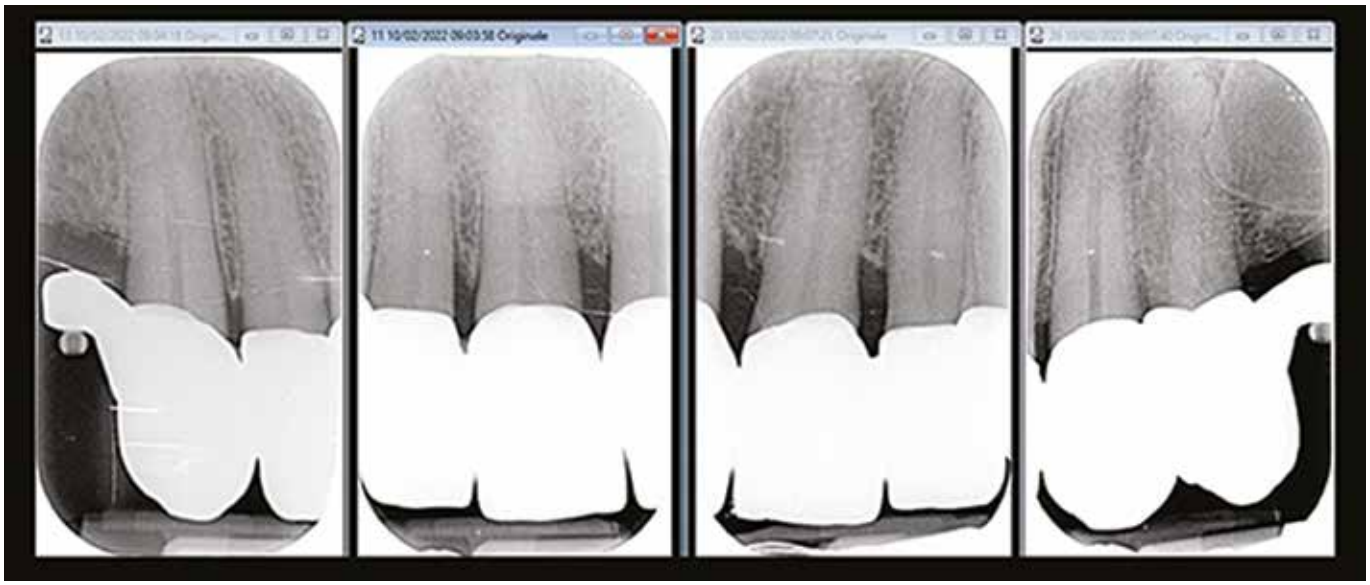

Fig. 97 Status radiografico finale di controllo

Lo status radiografico finale evidenzia la precisione delle ricostruzioni protesiche su paziente con supporto parodontale sano e in assenza di lesioni endodontiche (Fig. 97).
Infine alcune immagini del case report "prima e dopo" che dimostrano l'ottimo risultato ottenuto (Figg. da 98 a 101).

Conclusioni

Gli autori, in questo articolo vogliono mettere in evidenza alcuni spunti clinici e tecnici per rendere le procedure più predicibili possibili nelle riabilitazioni estese, ma soprattutto vogliono dimostrare che queste metodiche non sono operatore-dipendente ma alla portata di tutti.
Ci sono alcuni aspetti del piano di trattamento che risultano fondamentali e vorremmo ricordarli in ordine cronologico creando una specie di Vademecum:

- Registrazione in Reference Position in modo ripetibile non forzato
- Ceratura diagnostica estetico-funzionale
- Importanza utilizzo arco facciale/articolatore
- Mock-up nel cavo orale e controllo Reference Position
- Duplicazione della ceratura per realizzare i provvisori uguali al mock-up
- Montaggio dei provvisori nel cavo orale nella stessa posizione in cui sono stati realizzati in laboratorio tramite silicone come chiave di trasferimento
- Mascherine per ricostruzione dei monconi in composito/fibre
- Registrazioni finali attraverso l'utilizzo dei provvisori testati dal paziente
- Esecuzione cerature e trasformazione in zirconia/disilicato di litio per ottenere le stesse morfologie sia dal punto di vista estetico che funzionale
- Eventuali scansioni e matching tramite sistemi digitali
- Prove cliniche di controllo ma con la certezza di non avere sorprese vista la metodica utilizzata e in ogni caso poter reintervenire prima di procedere allo step successivo
- Finitura dei manufatti protesici con eventuale mock-up e personalizzazione del colore con tecniche dedicate
- Cementazione finale / status radiografico e controlli periodici

Nota importante

Ultima annotazione molto importante: a oggi abbiamo realizzato solamente quattro lavori di protesi rimovibile con questa tecnica e quindi dobbiamo considerare questo assolutamente come case report.

Sono passati quasi due anni dalla cementazione del primo caso e tramite il controllo e la ribasatura delle parti rimovibili per ora ha mantenuto le nostre aspettative, ma aspettiamo prima di dare a questa soluzione la certezza assoluta.

Ringraziamenti

Ringraziamo i nostri collaboratori per il loro aiuto quotidiano nel cercare di ottenere sempre i risultati migliori per noi tutti ma soprattutto che soddisfino i pazienti che ci danno la loro fiducia.
Studio Dentistico Romagnoli: Valentina, Cinzia e Adriana.
Laboratorio Odontotecnico Nannini: Luca, Roberto, Augustin.

Bibliografia presso gli autori

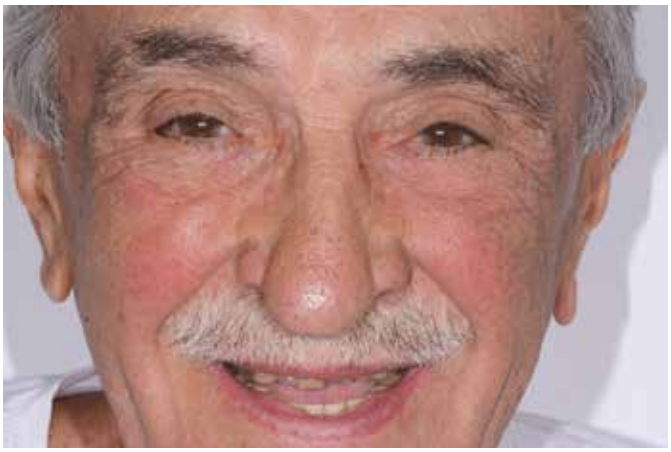

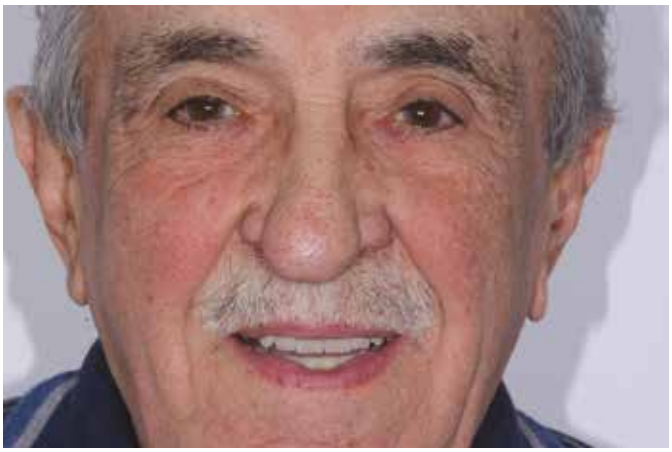

Figg. 98 e 99 Immagini prima e dopo con i tessuti periorali

Figg. 100 e 101 Immagini prima e dopo con i tessuti intraorali

© 2025 teamwork media srl.

Ti ricordo che gli articoli sono coperti da copyright di
teamwork media srl che detiene i diritti ceduti dagli autori.